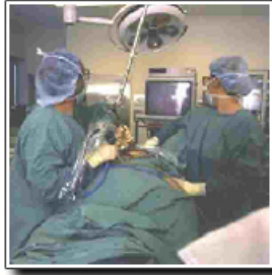

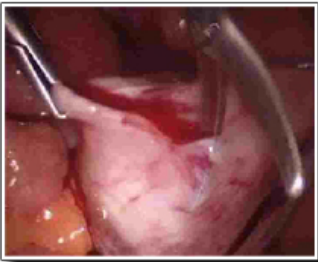
1 - Kyste organique :

Coelioscopie

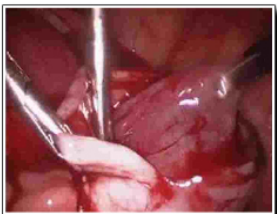

La pratique :

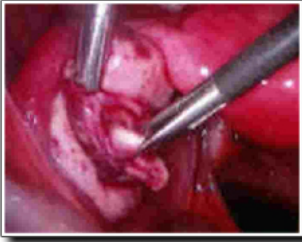
Incision de la coque kystique



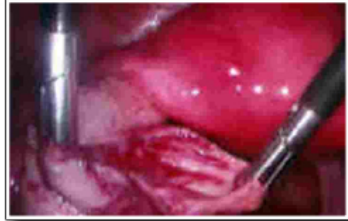Extraction du kyste par traction douce



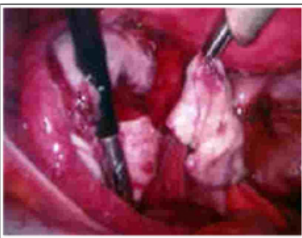
Incision de la coque kystique



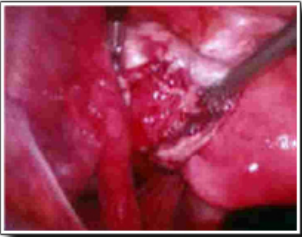
Extraction du kyste par traction douce



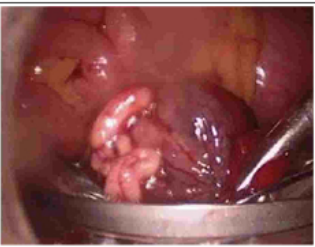Extraction du kyste



Ovaire restant



Introduction de la pièce opératoire dans un " ENDOBAG " afin de l'extraire



2 - Laparotomie :

- Rare
- Tumeurs volumineuses
- Cancers
- Grossesse avancée

3 - Conclusion :

- Peuvent être fonctionnels ou organiques
- Importance de l'échographie dans le diagnostic
- Quand sont organiques le traitement est chirurgical (coéloscopie)
- Chez la femme enceinte il s'agit le plus souvent de kystes fonctionnels et les indications opératoires sont rares en dehors des complications